

# Комплексная терапия цервикальных интраэпителиальных неоплазий шейки матки

Л.С. Мкртчян<sup>✉</sup>, Л.Ю. Гривцова, В.И. Киселева, А.М. Алешина, Л.И. Крикунова  
 Медицинский радиологический научный центр им. А.Ф. Цыба – филиал ФГБУ «Национальный медицинский исследовательский центр радиологии» Минздрава России, Обнинск, Россия  
<sup>✉</sup>liana6969@mail.ru

## Аннотация

**Цель.** Изучение эффективности использования иммуномодулирующего противовирусного препарата Неовир (оксидигидроакридинилацетат натрия) при комплексном лечении цервикальных интраэпителиальных неоплазий (cervical intraepithelial neoplasia – CIN) разной степени тяжести. Дизайн: проспективное сравнительное исследование.

**Материалы и методы.** В исследование вошли 60 больных (средний возраст 34,7±8,2 года) с морфологически верифицированными CIN разной степени тяжести, которым проводилось комплексное лечение, включающее применение иммуномодулирующего препарата с противовирусной активностью Неовир (оксидигидроакридинилацетат натрия) по 250 мг/2 мл внутримышечно через каждые 48 ч, 10 инъекций до (1-я группа) или после (2-я группа) многоэтапной радиохирургической лечебно-диагностической процедуры или только аналогичное хирургическое вмешательство (3-я группа). Всем больным проводилось полное клинико-морфологическое и лабораторное обследование с мониторингом наличия вируса папилломы человека (ВПЧ) высокого канцерогенного риска (ВКР) в цервикальном соскобе и динамики субпопуляций лимфоцитов периферической крови.

**Результаты.** При динамическом наблюдении наименьшая частота полной эпителизации культи шейки матки через месяц после хирургического вмешательства наблюдалась у больных с радиохирургической резекцией в виде монотерапии (3-я группа) в 30,0% случаев против 55,0 и 65,0% соответственно в 1 и 2-й группах. В этой же группе доля больных с персистирующей вирусной инфекцией оказалась в 1,5–2 раза выше по сравнению с группами, где совместно с радиохирургическим вмешательством использовался противовирусный препарат – 35,7% случаев против 17,6 и 22,2% соответственно в 1 и 2-й группах. Элиминация ВПЧ ВКР на сроке 6 мес в группах с комплексной терапией достигала 94,5 и 94,1% случаев ( $p>0,05$ ) соответственно в 1 и 2-й группах против 78,6% – в 3-й группе. Наиболее низкое количество ТНК-, а также НК-клеток выявлено в группе больных с радиохирургическим лечением в виде монотерапии, что коррелировало с наибольшей частотой персистенции ВПЧ ВКР после лечения в данной группе.

**Заключение.** У больных с CIN разной степени тяжести применение иммуномодулятора с противовирусной активностью совместно с радиохирургическим вмешательством способствует ранней эпителизации шейки матки и элиминации ВПЧ ВКР, что подтверждается значимыми изменениями субпопуляций лимфоцитов, отвечающих за реализацию противовирусного иммунитета.

**Ключевые слова:** рак шейки матки, дисплазия шейки матки, цервикальная интраэпителиальная неоплазия, карцинома in situ, вирус папилломы человека высокого канцерогенного риска, радиоволновая конизация шейки матки, иммунотерапия

**Для цитирования:** Мкртчян Л.С., Гривцова Л.Ю., Киселева В.И. и др. Комплексная терапия цервикальных интраэпителиальных неоплазий шейки матки. Гинекология. 2021; 23 (1): . DOI: 10.26442/20795696.2021.1.200670

Original Article

## Comprehensive treatment of cervical intraepithelial neoplasia

Liana S. Mkrtchian<sup>✉</sup>, Liudmila Iu. Grivtsova, Valentina I. Kiseleva, Anna M. Aleshina, Liudmila I. Krikunova  
 Tsyb Medical Radiological Scientific Center – branch of the National Medical Research Center for Radiology, Obninsk, Russia  
<sup>✉</sup>liana6969@mail.ru

## Annotation

**Aim.** To study the effectiveness of the use of Neovir (sodium oxodihydroacridinyl acetates) as immunomodulatory and antiviral drug in the comprehensive treatment of various grade cervical intraepithelial neoplasia (CIN). Study design: prospective comparative study.

**Materials and methods.** The study included 60 patients (mean age 34.7±8.2 years) with morphologically verified various grade CIN, who were received comprehensive treatment, including the use of Neovir (sodium oxodihydroacridinyl acetate) as the drug with immunomodulatory and antiviral activity, 250 mg/2 ml intramuscularly every 48 hours, 10 injections before (group 1) or after (group 2) multi-stage radiosurgical diagnostic and treatment procedure or only a similar surgical intervention (group 3). All patients underwent complete clinical, morphological and laboratory examination with monitoring for the presence of high-risk human papillomavirus (HPV) in the cervical scraping and the dynamics of peripheral blood lymphocyte subpopulations.

**Results.** Dynamic follow-up showed that in a month after surgery, patients who were treated with radiosurgical resection as monotherapy (group 3) had the lowest rate of complete epithelialization of the cervical stump – 30.0% vs 55.0 and 65.0% in the group 1 and group 2 respectively. In this group, the proportion of patients with persistent viral infection was 1.5–2 times higher than in the groups where an antiviral drug was used in combination with radiosurgical intervention – 35.7% vs 17.6 and 22.2% in the group 1 and group 2, respectively. In 6 months, elimination of high-risk HPV in groups with comprehensive treatment reached 94.5 in the group 1 and 94.1% in the group 2 ( $p>0.05$ ) vs 78.6% in the group 3. The lowest number of TNK- and NK-cells was found in the group of patients who received radiosurgical treatment as monotherapy, which correlated with the highest incidence of high-risk HPV persistence after treatment in this group.

**Conclusions.** In patients with various grade CIN, the use of an immunomodulatory drug with antiviral activity in combination with radiosurgical intervention promotes early epithelialization of the cervix and elimination of high-risk HPV, which is confirmed by significant changes in the lymphocyte subpopulations which provide antiviral immunity.

**Keywords:** cervical cancer, cervical dysplasia, cervical intraepithelial neoplasia, carcinoma in situ, high-risk human papillomavirus, radio wave cone biopsy, immunotherapy

**For citation:** Mkrtchian L.S., Grivtsova L.Iu., Kiseleva V.I., et al. Comprehensive treatment of cervical intraepithelial neoplasia. Gynecology. 2021; 23 (1): . DOI: 10.26442/20795696.2021.1.200670

## Введение

Рак шейки матки (РШМ) входит в число наиболее распространенных злокачественных новообразований в мире, занимая 2-е место среди опухолей репродуктивной системы у женщин [1]. В Российской Федерации за последнее десятилетие наблюдается неуклонный рост впервые выявленных случаев заболевания (прирост – 24,8%, среднегодовой темп – 2,14%), а также показателей смертности от

РШМ (прирост – 6,71%, среднегодовой темп – 0,65%) с максимальным удельным весом в возрасте до 35 лет [2].

Важнейшим фактором канцерогенеза РШМ является инфицирование вирусом папилломы человека (ВПЧ) высокого канцерогенного риска (ВКР), который инициирует развитие, прогрессирование и последующую опухолевую трансформацию цервикальных интраэпителиальных неоплазий (cervical intraepithelial neoplasia – CIN) [3, 4].

Таблица 1. Диагностические маркеры Table 1. Diagnostic markers			
Антиген	Антитело	Клон	Целевая популяция
CD3	анти-CD3	SK7	Т-клетки
CD19	анти-CD19	SJ25C1	В-клетки
CD16+56+	CD16+56+	3G8	НК-клетки
CD4	анти-CD4	RPA-T4	Субпопуляция Т-хелперов
CD8	анти-CD8	RPA-T8	Субпопуляция Т-супрессоров
CD45	анти-CD45	2D1	Лейкоциты

Частота выявления ВПЧ ВКР коррелирует со степенью неопластических изменений в цервикальном эпителии: ДНК ВПЧ 16/18 при интраэпителиальных поражениях легкой степени (low-grade squamous intraepithelial lesions – LSIL) определяется в 25,8% случаев, при тяжелой степени (high grade squamous intraepithelial lesions HSIL) – 51,9%, а при инвазивных карциномах – в 69,4% [5]. Вопрос о существовании ВПЧ-отрицательных опухолей шейки матки остается дискуссионным, и ряд авторов связывают обнаружение таких форм с артефактами методик исследования, когда отрицательные образцы ДНК ВПЧ могут представлять ложноотрицательные результаты [6]. С учетом обнаруженной обратной корреляции количества ДНК ВПЧ ВКР со степенью интеграции ДНК одной из причин невыявления ВПЧ может быть очень низкое количество его копий (ниже порога чувствительности определения) при высокой степени интеграции вируса [7].

С появлением вирусной концепции цервикального канцерогенеза эффективное этиопатогенетическое лечение ВПЧ-ассоциированных поражений шейки матки может предотвратить развитие злокачественного процесса и прогрессирование заболевания до инвазивных форм [8].

Традиционные хирургические методы лечения преинвазивных неоплазий в виде монотерапии не всегда приводят к эффективной элиминации вируса, что, в свою очередь, не может полностью исключить возможность рецидива [9, 10]. Мультифокальные очаги поражения в латентной и субклинической формами папилломавирусной инфекции, экспрессия персистирующей ДНК ВПЧ, отсутствие адресного этиопатогенетического воздействия обуславливают высокий риск рецидивирования CIN (от 15 до 70%), тем самым обеспечивая низкую эффективность лечения [11, 12].

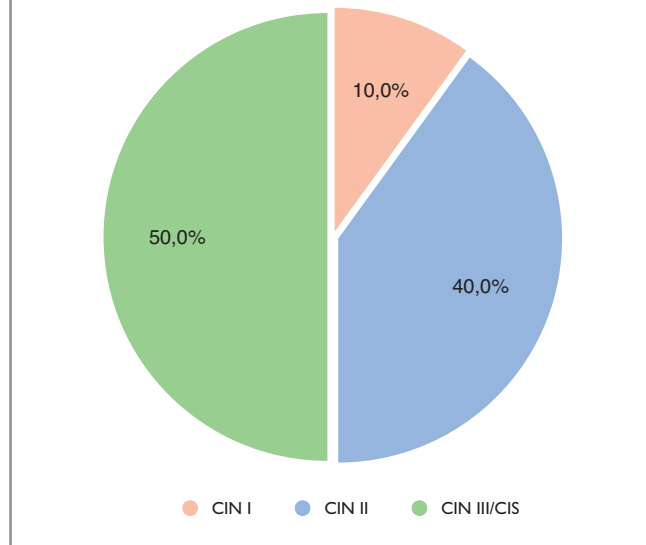
Активный поиск новых патогенетически обоснованных методов лечения вирусассоциированной неопластической патологии шейки матки является актуальной проблемой современной онкологии [13].

До настоящего времени нет окончательного мнения относительно некоторых вопросов профилактики и лечения ВПЧ-ассоциированной патологии. С учетом высокого риска рецидивирования ВПЧ-ассоциированных CIN важным представляется рассмотрение особенностей функционирования иммунной системы женщин с разной степенью поражения и не только и не столько локального, но и системного иммунного ответа [14]. Этот вопрос представляется достаточно интересным с точки зрения возможности применения комбинации противовирусных препаратов и иммунокорректирующей терапии в составе лечебных мероприятий, которые позволили бы повысить эффективность лечения CIN и снизить частоту рецидивов.

## Материал и методы

В отделении лучевых и комбинированных методов лечения гинекологических заболеваний Медицинского радиологического научного центра им. А.Ф. Цыба – филиала ФГБУ «НМИЦ радиологии» Минздрава России (директор – доктор медицинских наук С.А. Иванов) проведено обследование и лечение 60 больных с морфологически верифицированными CIN разной степени тяжести (рис. 1) со средним возрастом 34,7±8,2 года, сформированных в 3 клинические группы методом «случай–контроль». Распределение

Рис. 1. Клиническая характеристика больных.  
Fig. 1. Clinical characteristics of patients.



больных в группах в зависимости от тяжести неопластического процесса не имело значимых различий ( $p>0,05$ ).

В 1-й ( $n=20$ ) и 2-й ( $n=20$ ) группах больным проводилось комплексное лечение, включающее применение иммуномодулирующего противовирусного препарата Неовир (оксолидинукридинацетат натрия) по схеме: 250 мг/2 мл внутримышечно через каждые 48 ч, 10 инъекций соответственно до или после радиохирургической лечебно-диагностической процедуры. В 3-й группе ( $n=20$ ) выполнялось только аналогичное хирургическое вмешательство.

Радиохирургическая лечебно-диагностическая манипуляция выполнялась на высокочастотном радиоволновом аппарате Surgitron и предполагала эксцизию экзоцервикса с использованием петли LLETZ™, иссечение эндоцервикса с использованием электрода в виде паруса-конизатора, кюретаж удаленного ложа и оставшейся части цервикального канала с захватом области внутреннего зева [15].

Всем больным до лечения проводилось полное клинико-морфологическое и лабораторное обследование, включающее ВПЧ-тестирование и определение показателей иммунного статуса (клеточного и гуморального иммунитета).

Наличие, типовую принадлежность ДНК ВПЧ 14 генотипов ВКР (16, 18, 31, 33, 35, 39, 45, 51, 52, 56, 58, 59, 66, 68), а также вирусную нагрузку (количество копий ДНК ВПЧ на 100 тыс. клеток человека) исследовали в объединенных соскобах эпителия цервикального канала (эндоцервикс) и наружной поверхности шейки матки (экзоцервикс). Анализ выполняли методом полимеразной цепной реакции в режиме реального времени на амплификаторе Rotor-Gene (Corbett Research, Австралия) с использованием тест-системы и «АмплиСенс ВПЧ ВКР генотип-титр FL» (ФБУН «Центральный НИИ эпидемиологии» Роспотребнадзора).

Имунофенотип субпопуляций лимфоцитов периферической крови оценивался методом многопараметровой проточной цитометрии с применением прямых флуорохромных конъюгатов моноклональных антител к основным антигенам лейкоцитов человека. Оцениваемые маркеры представлены в табл. 1.

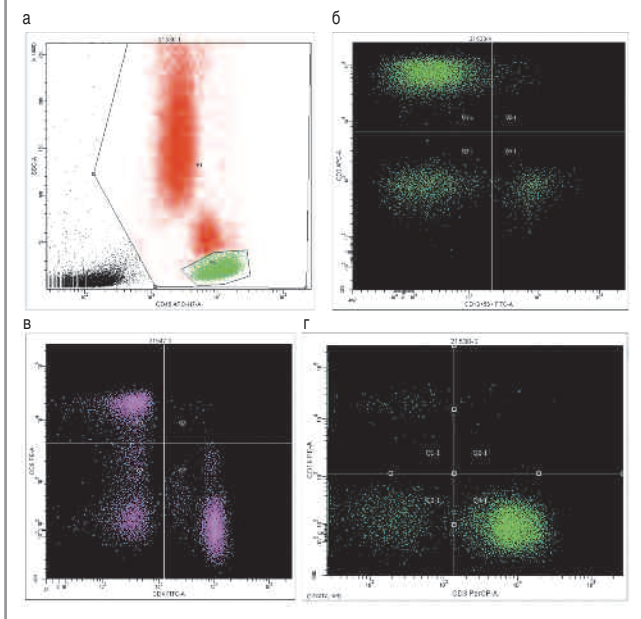
Образцы крови больных инкубировали в соответствии со стандартными операционными процедурами постановки реакции иммунофлуоресценции, для каждого больного анализировалась в динамике одна проба, сочетающая в себе антитела к антигенам CD56, CD16, CD4, CD8, CD19, CD3, CD45 и позволяющая одновременно анализировать все основные популяции лимфоцитов.

Учет реакции прямой иммунофлуоресценции проводили на проточном цитометре BD FACScan II. Для аккуратного статистически значимого анализа исследовали не менее

Показатель крови	1-я группа			2-я группа			3-я группа		
	среднее ± стандартная ошибка	медиана	разброс	среднее ± стандартная ошибка	медиана	разброс	среднее ± стандартная ошибка	медиана	разброс
Лейкоциты (×10 <sup>9</sup> /мкл)	6,87±0,3	7,7	4,1–10,5	6,7±0,4	6,2	3,2–11,4	7,3±0,4	7,0	4,5–13,0
Лимфоциты, %	30,1±1,4	30,8	13,6–45,0	28,0±2,1	29,5	17,1–43,2	30,6±1,7	29,0	9,3–48,3
Моноциты, %	6,7±0,7	6,0	4,4–10,0	7,4±0,5	7,6	4,5–12,3	7,6±0,4	7,4	5,2–10,4
Гранулоциты (суммарно, %)	61,7±1,9	59,6	47,9–79,5	59,1±2,6	60,7	47,8–76,1	59,9±2,6	60,4	41,1–85,9
Интерлейкин-10, пг/мл	8,75±0,4	8,8	8,2–9,2	8,4±0,6	8,7	7,7–8,7	7,8±0,9	7,8	7,2–8,5
Интерлейкин-6, пг/мл	2,8±1,2	2,3	1,9–4,7	1,9±1,2	1,4	1,1–3,3	1,75±0,5	1,7	1,4–2,1
Фактор некроза опухоли α, пг/мл	5,4±1,7	4,9	4,2–8,4	3,5±0,6	3,2	3,1–4,2	3,8±0,2	3,8	3,7–3,8
CD3+, %	77,6±1,1	78,2	63,5–85,6	74,1±1,2	75,9	60,1–83,2	76,5±1,3	77,4	65,2–88,3
CD3, клетки/мкл	1548±83	1464	857–2686	1413±94	1334	781–2174	1652±121	1625	409–3283
CD4+, %	48,9±1,2	49,4	36,3–62,6	47,0±1,7	46,9	25,7–60,5	49,6±1,1	49,2	39,8–61,6
CD4, клетки/мкл	977±58	950	463–1856	891±62	934	334–1394	1075±83	1012	309–2192
CD8+, %	25,4±0,8	25,7	16,7–36,9	22,7±1,1	23,3	12,0–33,1	25,7±1,3	26,0	14,4–36,3
CD8, клетки/мкл	515±34	503	234–919	444±41	457	159–785	554±49,0	537	185–1183
TNK-клетки, %	<b>0,8±0,2</b>	<b>0,4</b>	<b>0,0–4,0</b>	<b>0,4±0,1</b>	<b>0,2</b>	<b>0,1–2,2</b>	<b>0,5±0,1</b>	<b>0,4</b>	<b>0,1–2,4</b>
NK-клетки, %	10,9±0,9	11,0	3,8–25,0	10,4±1,0	9,9	3,8–24,1	10,3±1,1	8,6	2,4–22,7
NK, клетки/мкл	255±28	202	86–619	224±34	179	68–389	219±32	168	84–708
В-клетки, %	11,3±0,6	10,8	4,1–19,7	14,3±0,88	14,4	8,6–28,1	11,9±0,7	12,2	5,6–16,9
В-клетки/мкл	244±20,1	207	119–574	266±19,2	246	135–451	251±22,4	242	109–628

**Рис. 2. Цитометрический анализ субпопуляционного состава лимфоцитов.** Анализ образца периферической крови, больная М., 1978 года рождения: а – выделение лимфоцитарного гейта на основании экспрессии CD45 антигена (CD45+ клетки-лейкоциты выделены красным, лимфоциты P2 выделены зеленым цветом); б – оценка количества CD3+ Т-клеток (верхний левый квадрант) и CD16+56+ NK-клеток (правый нижний квадрант); в – анализ количества CD8+ Т-цитотоксических лимфоцитов (верхний левый квадрант) и CD4+ Т-хелперов (правый нижний квадрант), двойных позитивных CD4+CD8+ (верхний правый квадрант) клеток; г – цитометрический анализ количества CD19+ В-лимфоцитов (верхний левый квадрант) и CD3+ Т-лимфоцитов (правый нижний квадрант).

**Fig. 2. Cytometric analysis of lymphocyte subpopulations.** Analysis of a peripheral blood sample, patient M., born in 1978: a. isolation of a lymphocyte gate based on the expression of the CD45 antigen (CD45 + leukocyte cells are highlighted in red, P2 lymphocytes are highlighted in green); b – estimation of the number of CD3 + T cells (upper left quadrant) and CD16 + 56 + NK cells (right lower quadrant); c – analysis of the number of CD8 + T-cytotoxic lymphocytes (upper left quadrant) and CD4 + T-helpers (right lower quadrant), double positive CD4 + CD8 + (upper right quadrant) cells; d – cytometric analysis of the number of CD19 + B-lymphocytes (upper left quadrant) and CD3 + T-lymphocytes (right lower quadrant).



100 000 клеток из каждой пробы. Полученные данные анализировали в программе FCS 3.0.

Последовательный алгоритм цитометрического анализа представлен на рис. 2.

*Статистическая обработка результатов исследования* проводилась с применением программ Statistica версия 8.0 (StatSoft Inc., США), SPSS Statistics 17.0 для персонального компьютера с использованием методов описательной и непараметрической статистики (критерий Уилкоксона, тест Манна–Уитни и др.). Статистическая обработка результатов проводилась с помощью пакета программ Statistica 6.0 (StatSoft Inc., США).

## Результаты

По результатам обследования до начала лечения ВПЧ ВКР был выявлен у 49 больных CIN I–III из всей анализируемой группы.

Обнаруженные ВПЧ ВКР в виде моно- или множественной инфекции были представлены практически полной линейкой тестируемых 14 генотипов. Лидирующим генотипом был ВПЧ-16 – 75,5% (37) случаев, из них в виде моноинфекции – 48,9% (24), множественной инфекции – 26,6% (13). ВПЧ 18, 31 и 33-го типа наблюдались в одинаковом количестве случаев – по 10,2% (по 5 случаев), из них в виде моноинфекции – только в 1/3 случаев – 10,2% (5). У одной пациентки с предварительным диагнозом CIN II зафиксировано наличие 5 типов ВПЧ ВКР – 16, 31, 33, 35, 39.

Уровень ВПЧ-инфицированности в группах был сопоставим: 85,0% (17), 90,0% (18) и 70,0% (14) случаев – соответственно в 1, 2 и 3-й группах ( $p>0,05$ ). Частота встречаемости ВПЧ-16 в группах также не имела значимых различий – у 76,5% (13), 83,3% (15) и 64,3% (9) ВПЧ-инфицированных больных соответственно 1, 2 и 3-й групп ( $p>0,05$ ).

Вирусная нагрузка у ВПЧ-позитивных больных CIN I–III была высокой, ее средний уровень составил  $6,22±0,98$  IgE7/10<sup>5</sup> клеток. Средний уровень вирусной нагрузки в группах значимо не различался:  $6,7±1,0$ ,  $6,1±1,0$ ,  $6,1±0,8$  IgE7/10<sup>5</sup> клеток соответственно в 1, 2 и 3-й группах ( $p=0,33$ ); рис. 3.

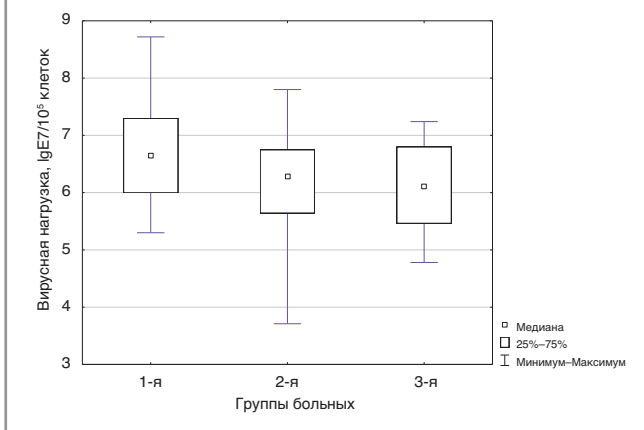
Проведен анализ показателей кроветворения и иммунологического гомеостаза в группах больных с разным пла-

Таблица 3. Сопоставление средних значений субпопуляций лимфоцитов после лечения в группах  
Table 3. Comparison of mean values of lymphocyte subpopulations after treatment in groups

Показатель	1-я группа	2-я группа	3-я группа	Уровень достоверности, p-value
TNK-клетки (CD3+CD15+CD56+), %	1,02±0,2	0,6±0,09	0,3±0,05	0,008
NK-клетки (CD3-CD16+CD56+), клетки/мкл	283±41	202±28	138±7	0,022
NK-клетки (CD3-CD16+CD56+), %	11,5±1,5	10,4±0,6	6,9±1,9	0,018

\*Достоверность отличий при сравнении 1 и 3-й группы.

Рис. 3. Сравнительный уровень вирусной нагрузки в группах.  
Fig. 3. Comparative levels of viral load in groups.



ном лечения (n=60). Средние значения изученных параметров представлены в табл. 2.

Изучение особенностей субпопуляционного состава лимфоцитов в анализируемых группах до лечения показало снижение относительного количества минорной популяции

TNK-клеток (CD3+CD16+CD56+). Относительное содержание данной популяции во всей анализируемой группе было ниже пороговых значений в 53,7% случаев. Это указывает на разбалансированность функций иммунитета и диктует необходимость проведения корригирующей иммунотерапии.

При изучении влияния разных схем лечения на состояние иммунной системы на сроке 1 мес установлены межгрупповые статистически значимые различия в относительном количестве TNK- и NK-клеток (табл. 3). Известно, что это субпопуляции, которые наряду с цитотоксическими Т-клетками отвечают за реализацию противовирусного иммунитета. Отличия по количеству остальных иммунологических показателей оказались статистически незначимы.

По завершении лечения более низкое количество TNK-клеток, а также более низкое относительное и абсолютное количество NK-клеток выявлено в группе больных, которым проводилось радиохирургическое лечение в монорежиме (3-я группа). При этом количество данных клеток было значимо ниже, чем в группе больных, получавших иммуномодулятор до лечения. Проведение хирургического лечения без использования иммуномодулятора способствовало снижению указанных субпопуляций лимфоцитов на сроке 1 мес по сравнению с исходными данными (рис. 4), тогда как в группах с комплексной терапией были зафиксированы стабилизация/повышение уровня TNK- и NK-клеток, что позволяет обосновать целесообразность

## НЕОВИР®

ОКСОДИГИДРОАКРИДИНИЛАЦЕТАТ НАТРИЯ

## ИНДУКТОР ЭНДОГЕННЫХ ИНТЕРФЕРОНОВ

### ИММУНОСТИМУЛИРУЮЩЕЕ СРЕДСТВО

- Противовирусное действие в отношении ДНК- и РНК- геномных вирусов
- Нарастание титров эндогенных интерферонов через 15 – 30 мин. после введения
- Одна инъекция 250 мг/2 мл эквивалентна введению 6-9 млн МЕ рекомбинантного интерферона А
- Оказывает выраженный стимулирующий эффект на функциональную активность макрофагов и полиморфоядерных лейкоцитов

#### Хламидиоз

Обладает выраженным антихламидийным действием.<sup>1</sup>  
Этиологическое излечение у 92% пациенток.<sup>2,3</sup>

#### Вирус папилломы человека

Противовирусное действие в отношении ДНК и РНК- геномных вирусов.<sup>1</sup>  
Полная элиминация вируса в 62% случаев при комплексной терапии.<sup>4</sup>

#### Вирус простого герпеса

Рекомендован для лечения герпесвирусной инфекции любой локализации.<sup>5</sup>  
Полная инволюция герпетических высыпаний к концу лечения у 100% больных.  
Увеличение сроков ремиссии более чем в 2 раза.<sup>6</sup>

#### Бактериальный вагиноз

Включение в комплексную терапию бактериального вагиноза и кандидозного вульвовагинита.  
Отсутствие рецидивов в течение 6 месяцев от начала проводимой терапии.<sup>7</sup>

Производитель/Держатель регистрационного удостоверения :  
ОАО «Фармсинтез», 188663, Россия, Ленинградская обл., Всеволожский р-н, пос. Кузьмолковский, ст. Капитолово №134, литер 1  
Получить дополнительную информацию о препарате, а так же направить свои претензии и информацию о нежелательных явлениях можно по следующему адресу:  
ООО «Космофарм», 10776, Россия, г. Москва, ул. Стромынка, д. 19 к. 2, помещение 126, комната 7.  
Тел: +7(495) 644-00-31. Факс: +7 (495) 644-00-32. E-mail : office@cosmopharm.ru

Уведомление сексуальных партнеров – неотъемлемый элемент действенной профилактики и лечения инфекций, передаваемых половыми путями.

Глобальная стратегия сектора здравоохранения по инфекциям передаваемым половым путем 2016-2021  
**НА ПУТИ К ЛИКВИДАЦИИ ИППП**



1. Инструкция Неовир  
2. Балтаева З.А. «Урогенитальный хламидиоз» // Учебное пособие. Кафедра клинической микологии и дерматовенерологии. РУДН, Москва, 2013  
3. Балтаева З.А., Иванов О.Л., Кладова А. «Неовир в практике дерматовенеролога» Пособие №7-2007. С. 12 – 14  
4. Балтаева З.А., Балтаева Н.В. «Значимость противовирусной иммунотерапии Неовиром в комплексном лечении больных латентно-вирусной инфекцией» // Вестник последипломного медицинского образования, №4, 2017  
5. Клинические рекомендации Простой герпес у взрослых, 2014  
6. Хрижин А.А., Решетников О.В. «Индукторы интерферона в терапии генитального герпеса у женщин» // «Аушерство и гинекология». №7, 2015  
7. Илари Е.В., Г.И. Нозова и др. «Оптимизация комплексной терапии воспалительных заболеваний женских половых органов с позиции клинической иммунологии» // «Аушерство и гинекология» №10, 2015

Рис. 4. Динамика субпопуляций лимфоцитов в группах до лечения и на сроке 1 мес после лечения.  
Figure: 4. Dynamics of lymphocyte subpopulations in groups before treatment and in 1 month after treatment.

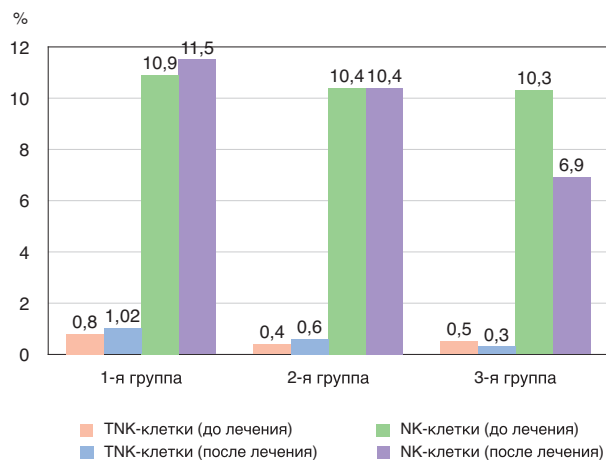


Рис. 5. Уровень эпителизации культи шейки матки у больных в зависимости от проведенного лечения на сроке 1 мес.  
Fig. 5. The level of cervical stump epithelialization in patients, depending on the treatment received after 1 month.

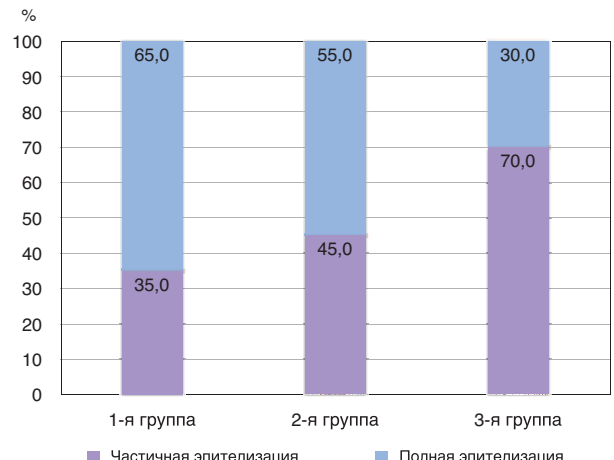


Рис. 6. ВПЧ-инфицированность больных в зависимости от проведенного лечения на сроке 1 мес.  
Fig. 6. HPV infection in patients depending on the treatment received after 1 month.

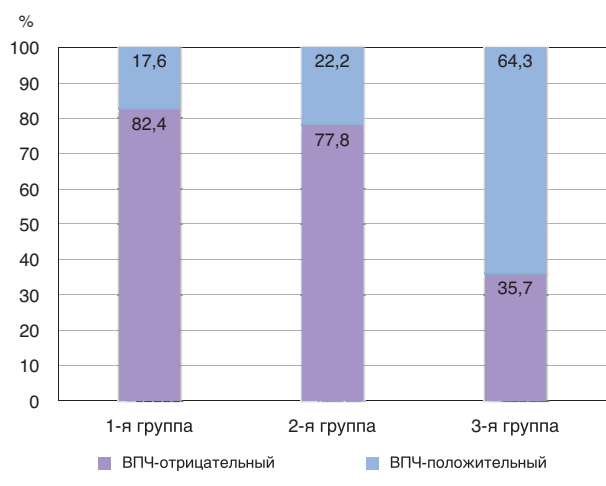
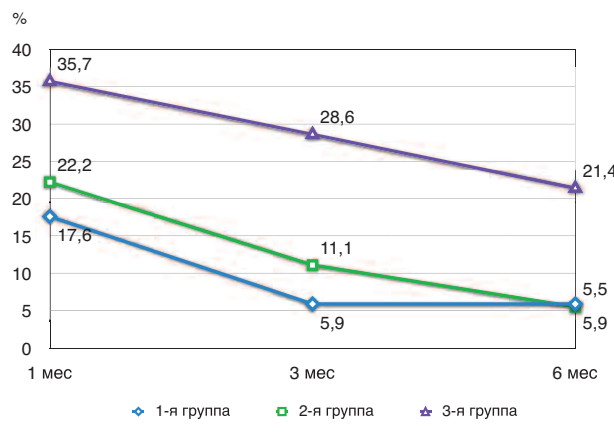


Рис. 7. Динамика ВПЧ-положительных случаев в группах на разных сроках наблюдения.  
Figure: 7. Dynamics of HPV-positive cases in groups at different periods of follow-up.



включения иммуномодуляторов в схемы хирургического лечения CIN разной степени тяжести, независимо от ВПЧ-инфицированности.

Морфологическое исследование операционного материала, полученного в результате радиохирургической манипуляции, выявило более тяжелую патологию шейки матки в 13 (21,7%) из 60 случаев: у 3 (50,0%) из 6 больных с предварительным диагнозом CIN I обнаружены CIN II (2 случая) и CIN III (1 случай), а у 10 (41,7%) из 24 пациенток с CIN II – CIN III/CIS. Таким образом, использование многоступенчатой высокочастотной (3,8–4,0 МГц) радиоволновой хирургической лечебно-диагностической манипуляции на шейке матки позволило адекватно оценить степень тяжести цервикального патологического процесса и реализовать раннюю диагностику внутриэпителиального РШМ у женщин репродуктивного возраста.

При динамическом наблюдении наименьшая частота полной эпителизации культи шейки матки через месяц после хирургического вмешательства наблюдалась у больных CIN, которым выполнялась радиохирургическая резекция в монотерапии (3-я группа) – в 30,0% случаев (рис. 5). Применение иммуномодулирующего препарата Неовир, независимо от времени проведения и наличия ВПЧ ВКР, позволило повысить восстановление анатомической

структуры шейки матки в 55,0 и 65,0% случаев соответственно в 1 и 2-й группах ( $p>0,05$ ).

При мониторинге через 1 мес ВПЧ ВКР выявлен у 12 (24,5%) из 49 ВПЧ-инфицированных больных. Уровень средней вирусной нагрузки был значимо ниже по сравнению с аналогичным показателем до лечения –  $3,7\pm 1,8 \lg E7/10^5$  против  $6,7\pm 1,1 \lg E7/10^5$  ( $p=0,01$ ). Наиболее часто сохранение персистенции вируса наблюдалось в группе больных, которым выполнялось только хирургическое лечение – в 35,7% случаев, что оказалось в 1,5–2 раза выше по сравнению с группами с использованием противовирусного препарата совместно с радиохирургическим вмешательством – 17,6 и 22,2% соответственно в 1 и 2-й группах (рис. 6).

При дальнейшем наблюдении во всех группах происходило уменьшение количества ВПЧ-положительных случаев (рис. 7).

Однако в группе больных, которым было выполнено только радиохирургическое вмешательство, ВПЧ-инфицированными на сроке 6 мес оставались 21,4% больных. Таким образом, элиминация ВПЧ ВКР на этом сроке в группах с использованием противовирусного препарата достигала 94,5 и 94,1% случаев ( $p>0,05$ ) соответственно в 1 и 2-й группах против 78,6% – в 3-й группе.

### Закключение

У больных с CIN разной степени тяжести применение иммуномодулятора с противовирусной активностью совместно с радиохирургическим вмешательством способ-

ствуется элиминация вируса у ВПЧ-положительных больных и ранней эпителизации шейки матки, независимо от ВПЧ-инфицированности.

Полученные в результате исследования значимые изменения субпопуляций лимфоцитов, отвечающих за реализацию противовирусного иммунитета, свидетельствуют о целесообразности включения препарата Неовир (250 мг через 48 ч №10) в алгоритм комплексного лечения данной категории больных, обеспечивающего снижение риска рецидивирования CIN с реализацией вторичной профилактики инвазивного РШМ.

**Вклад авторов.** Лиана Сирекановна Мкртчян – отбор, обследование и лечение пациентов, обзор публикаций по теме исследования, статистическая обработка и интерпретация данных, написание текста рукописи. Людмила Юрьевна Гривцова – разработка дизайна исследования, сбор и обработка клинико-лабораторного материала, анализ и интерпретация данных, статистическая обработка данных, написание текста рукописи. Валентина Ивановна Киселева – сбор и обработка клинико-лабораторного материала, анализ и интерпретация данных. Анна Михайловна Алешина – сбор лабораторного материала, оценка иммунологических показателей, формирование базы данных, написание текста рукописи. Людмила Ивановна Крикунова – разработка дизайна исследования, проверка критически важного содержания, утверждение рукописи для публикации.

**Конфликт интересов.** Авторы заявляют об отсутствии конфликта интересов.

**Conflict of interests.** The authors declare no conflict of interests.

#### Literature/References

1. Bray F, Ferlay J, Soerjomataram I, et al. *Global Cancer Statistics 2018: GLOBOCAN Estimates of Incidence and Mortality Worldwide for 36 Cancers in 185 Countries*. *CA Cancer J Clin* 2018; 68: 394–424.
2. *Злокачественные новообразования в России в 2017 году (заболеваемость и смертность)*. Под ред. А.Д. Каприна, В.В. Старинского, Г.В. Петровой. М.: МНИОИ им. П.А. Герцена – филиал ФГБУ «НМИЦ радиологии» Минздрава России, 2018. [Malignant neoplasms in Russia in 2017 (morbidity and mortality). Ed. A.D. Kaprina, V.V. Starinsky, G.V. Petrova. Moscow: MNI OI im. P.A. Gertsena – filial FGBU "NMITs radiologii" Minzdrava Rossii, 2018 (in Russian).]
3. Королёв Л.И. Цервикальные интраэпителиальные неоплазии и ранние формы рака шейки матки: клинико-морфологическая концепция цервикального канцерогенеза. М., 2017. [Korolenkova L.I. Cervical intraepithelial neoplasias and early forms of cervical cancer: clinical and morphological concept of cervical carcinogenesis. Moscow, 2017 (in Russian).]
4. Крикунова Л.И., Мкртчян Л.С., Киселева В.И. Патогенетические основы развития и трансформации неопластических процессов шейки матки. Сб. научных работ лауреатов областных премий и стипендий. Выпуск 11. Калуга: Калужский государственный институт развития образования, 2015; с. 93–102.

5. [Krikunova L.I., Mkrtchyan L.S., Kiseleva V.I. Pathogenetic basis for the development and transformation of neoplastic processes of the cervix. *Sat. scientific works of laureates of regional awards and scholarships. Issue 11. Kaluga: Kaluga State Institute of Education Development, 2015; p. 93–102 (in Russian).*]
5. Bruni L, Albero G, Serrano B, et al. *ICO/IARC Information Centre on HPV and Cancer (HPV Information Centre). Human Papillomavirus and Related Diseases in the WORLD. Summary Report 17 June 2019*. Available at: <https://hpvcentre.net/statistics/reports/XWX.pdf>. Accessed: 20.01.2021.
6. Rodríguez-Carunchio L, Soveral I, Steenbergen RD, et al. HPV-negative carcinoma of the uterine cervix: a distinct type of cervical cancer with poor prognosis. *BJOG* 2015; 122 (1): 119–27.
7. Мкртчян Л.С. Химиолучевое лечение местнораспространенного рака шейки матки и факторы прогноза. Дис. ... д-ра мед. наук. 2020. [Mkrtchyan L.S. Khimioluchevoe lechenie mestnorasprostranennogo raka sheiki matki i faktory prognoza. Dis. ... d-ra med. nauk. 2020 (in Russian).]
8. Прилепская В.Н., Байрамова Г.Р., Коган Е.А. и др. Новые возможности ранней диагностики и профилактики ВПЧ-ассоциированных поражений шейки матки. *Мед. совет*. 2015; 20: 72–7. [Prilepskaya V.N., Bairamova G.R., Kogan E.A., et al. Novye vozmozhnosti rannei diagnostiki i profilaktiki VPCh-assotsirovannykh porazhenii sheiki matki. *Med. sovet*. 2015; 20: 72–7 (in Russian).]
9. Van der Heijden, Esther et al. Follow-up strategies after treatment (large loop excision of the transformation zone (LLETZ)) for cervical intraepithelial neoplasia (CIN): Impact of human papillomavirus (HPV) test. *Cochrane Database Sys Rev* 2015; 1,1: CD010757. DOI: 10.1002/14651858.CD010757.pub2
10. Byun JM, Jeong DH, Kim YN, et al. Persistent HPV-16 infection leads to recurrence of high-grade cervical intraepithelial neoplasia. *Medicine (Baltimore)* 2018; 97 (51): e13606. DOI: 10.1097/MD.00000000000013606
11. Hoffman SR, Le T, Lockhart A, et al. Patterns of persistent HPV infection after treatment for cervical intraepithelial neoplasia (CIN): A systematic review. *Int J Cancer* 2017; 141 (1): 8–23. DOI: 10.1002/ijc.30623
12. Arbyn M, Redman CWE, Verdoodt F, et al. Incomplete excision of cervical precancer as a predictor of treatment failure: a systematic review and meta-analysis. *Lancet Oncol* 2017; 18 (12): 1665–79. DOI: 10.1016/S1470-2045(17)30700-3
13. Байрамова Г.Р., Баранов И.И., Ежова Л.С., и др. Плоскоклеточные интраэпителиальные поражения шейки матки: возможности ранней диагностики и тактики ведения пациенток. *Доктор.Ру*. 2019; 11 (166): 61–7. DOI: 10.31550/1727-2378-2019-166-11-61-67 [Bairamova G.R., Baranov I.I., Ezhova L.S., et al. Ploskokletochnye intraepitelial'nye porazheniya sheiki matki: vozmozhnosti rannei diagnostiki i taktiki vedeniya patsientok. *Doktor.ru*. 2019; 11 (166): 61–7. DOI: 10.31550/1727-2378-2019-166-11-61-67 (in Russian).]
14. Bordignon V, Di Domenico EG, Trento E, et al. How Human Papillomavirus Replication and Immune Evasion Strategies Take Advantage of the Host DNA Damage Repair Machinery. *Viruses* 2017; 9: 390. DOI: 10.3390/v9120390
15. Мкртчян Л.С., Крикунова Л.И., Лисюткина Е.В. Патент на изобретение №2631411, 21.09.2017 «Способ лечебно-диагностического радиохирургического воздействия на шейке матки при подозрении на ее злокачественное поражение и выбор тактики лечения». [Mkrtchyan L.S., Krikunova L.I., Lisyutkina E.V. Patent na izobretenie №2631411, 21.09.2017 "Sposob lechebno-diagnosticheskogo radiokhirurgicheskogo vozdeystviya na sheike matki pri podozrenii na ee zlokachestvennoe porazhenie i vybor taktiki lecheniya" (in Russian).]

#### ИНФОРМАЦИЯ ОБ АВТОРАХ / INFORMATION ABOUT THE AUTHORS

- Мкртчян Лиана Сирекановна** – д-р мед. наук, вед. науч. сотр. МРНЦ им. А.Ф. Цыба – филиал ФГБУ «НМИЦ радиологии». E-mail: liana6969@mail.ru
- Гривцова Людмила Юрьевна** – д-р биол. наук, рук. отд. МРНЦ им. А.Ф. Цыба – филиал ФГБУ «НМИЦ радиологии». E-mail: grivtsova@mail.ru
- Киселева Валентина Ивановна** – канд. мед. наук, вед. науч. сотр. МРНЦ им. А.Ф. Цыба – филиал ФГБУ «НМИЦ радиологии». E-mail: kivapim@mail.ru
- Алешина Анна Михайловна** – биолог лаб. клинической иммунологии МРНЦ им. А.Ф. Цыба – филиал ФГБУ «НМИЦ радиологии»
- Крикунова Людмила Ивановна** – д-р мед. наук, проф., зав. отд-нием МРНЦ им. А.Ф. Цыба – филиал ФГБУ «НМИЦ радиологии». E-mail: krikunova\_li@mail.ru

- Liana S. Mkrtchian** – D. Sci. (Med.), Tsyb Medical Radiological Scientific Center – branch of the National Medical Research Center for Radiology. E-mail: liana6969@mail.ru
- Liudmila Iu. Grivtsova** – D. Sci. (Biol.), Tsyb Medical Radiological Scientific Center – branch of the National Medical Research Center for Radiology. E-mail: grivtsova@mail.ru
- Valentina I. Kiseleva** – Cand. Sci. (Med.), Tsyb Medical Radiological Scientific Center – branch of the National Medical Research Center for Radiology. E-mail: kivapim@mail.ru
- Anna M. Aleshina** – biologist, Tsyb Medical Radiological Scientific Center – branch of the National Medical Research Center for Radiology
- Liudmila I. Krikunova** – D. Sci. (Med.), Prof., Tsyb Medical Radiological Scientific Center – branch of the National Medical Research Center for Radiology. E-mail: krikunova\_li@mail.ru

Статья поступила в редакцию / The article received: 08.02.2021

Статья принята к печати / The article approved for publication: